Swiss Society for Pulmonary Hypertension SSPH
Schweizerische Gesellschaft für Pulmonale Hypertonie SGPH
Société Suisse pour l'Hypertension Pulmonaire SSHP
Società Svizzera per l'Ipertensione Polmonare SSIP

01.2022

SGPH Newsletter
Schweizerische Gesellschaft für Pulmonale Hypertonie

Magnetresonanztomographie bei pulmonaler Hypertonie, ein Überblick über aktuelle Anwendungen und zukünftige Perspektiven

Benoit Lechartier, Ari Chaouat, John-David Aubert, Juerg Schwitter

Zusammenfassung

Bei der pulmonalen Hypertonie (PH) handelt es sich um eine heterogene Gruppe von Erkrankungen, die durch einen erhöhten pulmonal-arteriellen Druck gekennzeichnet sind, der sich auf den vorgeschalteten rechten Ventrikel auswirkt. Die kardiale Magnetresonanztomographie (MRT) bietet eine umfassende Beurteilung des Herzens und ist daher der Goldstandard für die Quantifizierung von Volumen, Masse und Funktion des rechten Ventrikels, die für die PH-Prognose entscheidend sind. Innovative MRT-Techniken ermöglichen eine immer präzisere Beurteilung der pulmonalen Hämodynamik und der Lungendurchblutung. Obwohl die Rechtsherzkatheteruntersuchung im Diagnosealgorithmus nach wie vor obligatorisch ist, könnte die kardiale MRT in den kommenden Jahren eine immer wichtigere Rolle bei der Überwachung von PH-Patientinnen und -Patienten spielen. Diese Übersicht hebt die wichtigsten Vorteile der kardialen MRT bei PH hervor und gibt einen Überblick über mögliche zukünftige Anwendungen.

Einleitung

Die klinischen Manifestationen der PH, zu denen Belastungsdyspnoe, Ödeme der unteren Extremitäten und in schweren Fällen Synkopen gehören, hängen mit dem Versagen des rechten Ventrikels (RV) und verminderten Herzzeitvolumen aufgrund der Interdependenz zwischen RV und linkem Ventrikel (LV) zusammen [1] sowie mit der Entkopplung von RV und Pulmonalarterie (PA) [2]. Die Magnetresonanztomographie (MRT) hat sich in den letzten Jahrzehnten stark weiterentwickelt und erweist sich daher als nützliches bildgebendes Verfahren für pulmonale Gefässerkrankungen und PH [3–5]. Eine regelmässige Beurteilung der RV-Struktur und -Funktion ermöglicht es, das Ansprechen auf die Behandlung zu bewerten, was nachweislich die Prognose der PatientInnen mit pulmonaler arterieller Hypertonie (PAH) widerspiegelt [6,7]. Die kardiale MRT ist der Goldstandard für die genaue und reproduzierbare Quantifizierung von Volumen, Masse und Funktion des LV unter Verwendung von Bildgebungssequenzen mit hoher räumlicher und zeitlicher Auflösung [8–10]. Obwohl es sich bei PAH um eine Erkrankung der Lungengefässe selbst handelt, führt der irreversible Umbau der Lungengefässe zu einer vorgeschalteten Rechtsherzinsuffizienz mit schlechtem Ausgang, sobald die Diagnose gestellt ist [11]. Die Vasokonstriktion trägt zusammen mit dem Gefässumbau zu einem progressiven Anstieg des pulmonalen Gefässwiderstands (PVR: pulmonary vascular resistance) und des pulmonalarteriellen Drucks (PAP: pulmonary arterial pressure) bei, was zu einer erhöhten RV-Nachlast führt, die sich nachteilig auf den RV auswirkt. Veränderungen aufgrund von Drucküberlastung sind nachteilig, da eine erhöhte RV-Wandbelastung zu ventrikulärer Dilatation und Hypertrophie führt und schliesslich zu einer RV-Fehlanpassung als Folge des erhöhten PVR (Abbildung 1). Der Zweck dieser von der Schweizerischen Gesellschaft für Pulmonale Hypertonie (SGPH) unterstützten Übersichtsarbeit besteht darin, den aktuellen Wissensstand über die kardiale MRT bei der Diagnose und Nachsorge von Patientinnen und Patienten mit PH zu erörtern.

Diagnostischer Ansatz für pulmonale Hypertonie

Patientinnen oder Patienten, bei denen der Verdacht auf PH besteht, werden typischerweise mehreren nicht-invasiven und invasiven Untersuchungen unterzogen, einschliesslich einer Rechtsherzkatheteruntersuchung, bevor eine endgültige Dia-

Tabelle 1. Vergleich ausgewählter nicht-invasiver bildgebender Verfahren bei pulmonaler Hypertonie, angepasst nach [16,17]. PH: pulmonale Hypertonie; CTPA: Computertomographie-Pulmonalangiographie; RV: rechter Ventrikel. - = kein Nutzen; + = begrenzter Nutzen; ++ = mässiger Nutzen; +++= sehr guter Nutzen; +/- = in Entwicklung.

Parameter	Echokardiographie	CTPA	Magnetresonanztomographie
PH-Erkennung	+++	+	+
Beurteilung der Lunge • Parenchym • Gefässsystem	-	 +++ +++	 +/- ++
Beurteilung der PH-Ätiologie	+	+++	++
Bewertung von Herzkammern und Shunts	++	+	+++
Bewertung des pulmonalen Drucks	++	-	+/-
Stärken	Keine Strahlung, weithin verfügbar, nicht-invasiv	Bewertung des Lungenparenchyms und der Gefässe	Keine Strahlung, präzise Bewertung der Herzstruktur/-funktion und Quantifizierung des Lungenflusses
Schwächen	Schwierige Beurteilung der rechten Kammern; nur indirekte Anzeichen von PH; Interobserver-Variabilität	Begrenzte hämodynamische Beurteilung, Strahlung und Jod-Kontrastmittelverabreichung	Begrenzte Bewertung der Lunge

gnose gestellt wird [12]. Die Doppler-Echokardiographie ist sicher, weithin verfügbar und stellt ein unschätzbares Screening-Instrument dar, um einen PH-Verdacht zu wecken, wie kürzlich in einem SGPH-Newsletter dargelegt [13]. Bei Verdacht auf PH ist die Rechtsherzkatheteruntersuchung der Goldstandard zur Bestätigung der Diagnose und daher im Diagnosealgorithmus obligatorisch, um zwischen präkapillären und postkapillären Formen der PH zu unterscheiden. Die Rechtsherzkatheteruntersuchung ermöglicht jedoch keine umfassende Beurteilung der Herzkammern oder der RV-LV-Interdependenz [14]. Nicht-invasive Diagnosetechniken wie die kardiale MRT könnten daher das Diagnoseverfahren verstärken. Die kardiale MRT ermöglicht eine präzise Bewertung der Struktur und Funktion des rechten Herzens, die mit der Rechtsherzkatheteruntersuchung nur indirekt beurteilt werden können (Abbildung 2). Die kardiale MRT quantifiziert den Blutfluss mit hoher Präzision und liefert das RV-Schlagvolumen (SV), das Herzzeitvolumen (HZV) oder die pulmonale arterielle Dehnbarkeit [3–5,15] (Abbildung 3). Mehrere kardiale MRT-Zeichen, wie z.B. das Vorhandensein von Gewebefibrose, die durch späte Gadolinium-Anreicherung (LGE: late gadolinium enhancement) beurteilt wird, oder eine verringerte pulmonalarterielle Dehnbarkeit mit retrogradem pulmonalem Fluss, haben einen hohen Stellenwert für die Identifizierung und Prognose von PH [16,17]. Johns et al. entwickelten Regressionsmodelle zur Vorhersage des pulmonalen Drucks auf der Grundlage von kardialen MRT-Messungen bei 600 Patientinnen und Patienten mit Rechtsherzkatheteruntersuchung und kardialer MRT-Untersuchung [19]. Dieses Modell, das den Winkel des Ventrikelseptums, das RV-LV-Massenverhältnis und die PA-Anatomie verwendet, hatte eine Sensitivität von 93% und eine Spezifität von 79%, um PH nicht-invasiv zu erkennen [19]. Tabelle 1 enthält einen zusammenfassenden, aber nicht vollständigen Vergleich zwischen transthorakale Echokardiographie (TTE), Computertomographie-Pulmonalangiographie (CTPA) und MRT.

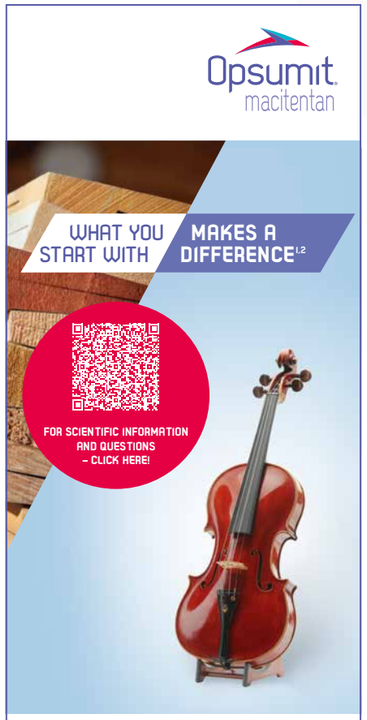

References: 1. Pulido T, et al. Macitentan and morbidity and mortality in pulmonary arterial hypertension. N Engl J Med 2013;369(9):809–818. **2.** Galiè N, et al. 2015 ESC/ERS Guidelines for the diagnosis and treatment of pulmonary hypertension: The Joint Task Force for the Diagnosis and Treatment of Pulmonary Hypertension of the European Society of Cardiology (ESC) and the European Respiratory Society (ERS): Endorsed by: Association for European Paediatric and Congenital Cardiology (AEPC), International Society for Heart and Lung Transplantation (ISHLT). Eur Heart J 2016;37(1):67–119.

References can be requested at Janssen-Cilag AG.

Janssen-Cilag AG
Gubelstrasse 34
CH-6300 Zug
www.janssen-cilag.ch

janssen
PHARMACEUTICAL COMPANIES OF Johnson & Johnson

CP-273544 sto.ch

Bewertung der RV-Funktion mit kardialer MRT & PAH Überwachung unter spezifischer Therapie

Die regelmässige Beurteilung der RV-Struktur und -Funktion ist von grundlegender Bedeutung für die klinische Überwachung des therapeutischen Ansprechens und die Beurteilung der Patientenprognose [15]. Bildgebende Parameter wie ein vergrösserter rechter Vorhof sowie das Vorhandensein eines Perikardergusses, entweder in der TTE oder der kardialen MRT, werden in die ERS/ESC-Risikobewertung einbezogen. In den neuen ERS/ESC-Leitlinien 2022 wurden neue Parameter für die Risikostratifizierung mittels MRT hinzugefügt, wie z. B. RVEF >54%, SVI >40 mL/m2, RVESVI <42 mL/m2 als niedriges Risiko. Kardiale MRT Kurzachsen-Bilder ermöglichen eine dreidimensionale Rekonstruktion der ventrikulären Anatomie, wobei die Nachbearbeitung der endokardialen Konturen das endsystolische Volumen (ESV), das enddiastolische Volumen (EDV), das SV und den Schlagvolumenindex (SVI, bezogen auf die Körperoberfläche) zusammen mit der RV-Ejektionsfraktion (RVEF) abgrenzt. Dieselbe dreidimensionale Nachbearbeitung ermöglicht eine genaue Messung der Ventrikelwandmassen (Abbildung 2). SV oder SVI haben sich als wichtige hämodynamische Parameter bei PH erwiesen, da sie direkt mit der Funktion des RV korreliert sind. Ein grosses RV mit einem niedrigen SV sowie ein reduziertes LV-Volumen sind starke unabhängige Prädiktoren für Behandlungsversagen oder Mortalität [6]. Nach einer einjährigen PAH-Behandlung (hauptsächlich mit einem Endothelin-Rezeptor-Antagonisten) wurde mittels kardialer MRT ein signifikanter Anstieg des SV nachgewiesen [20]. Eine 10-ml-Änderung des SV korrelierte mit einem Unterschied in der Sechs-Minuten-Gehstrecke, die bei PH häufig zur Beurteilung der klinischen Bedeutung verwendet wird [20]. In der europaweiten EURO-MR-Studie, die 91 PH-Patientinnen und -Patienten umfasste, spiegelten kardiale MRT-Variablen bei Studienbeginn und nach 12 Monaten zielgerichteter Therapie Veränderungen der Funktionsklasse und der Überlebensprognose wider [21].

Lewis et al. untersuchten kürzlich 438 PAH-Patientinnen und -Patienten aus der ASPIRE-MRT-Datenbank, um Schwellenwerte für die PAH-Risikostratifizierung zu ermitteln [23]. Ein Schwellenwert für den rechtsventrikulären endsystolischen Volumen (RVESV)-Index von 227% oder ein linksventrikulärer enddiastolischer Volumen (LVEDV)-Index von 58 ml/m2 kennzeichnete Patientinnen und Patienten mit geringem (<5%) bzw. hohem (>10%) Risiko einer 1-Jahres-Mortalität. Der RVESV-Index war ein unabhängiger Prädiktor für PAH-Prognose und verbesserte die Risikostratifizierung, wenn er zum REVEAL 2.0-Risikokalkulator oder zur Strategie des französischen PH-Registers hinzugefügt wurde [23]. In einer kürzlich durchgeführten Meta-Analyse, die 22 Studien mit fast 2000 PAH-Patientinnen und -Patienten umfasste, erwies sich die kardiale MRT als zuverlässiger Prädiktor für die Verschlechterung des klinischen Zustands und die Sterblichkeit [24].

Succinct statement Opsumit® (Macitentan): Opsumit® galenic form: Film-coated tablets with 10 mg macitentan. **I:** Long-term treatment of pulmonary arterial hypertension (PAH) in patients of WHO Functional Class II to III to reduce morbidity and the risk of mortality. **D:** Treatment should only be initiated and monitored by a physician experienced in the treatment of PAH. Opsumit® is effective when used as monotherapy or in combination with phosphodiesterase-5 inhibitors or inhaled/oral prostanoids. Opsumit® 10 mg film-coated tablets are to be taken once daily with or without food. Tablets are not breakable and are to be swallowed whole. **CI:** Hypersensitivity to the active substance or to any of the excipients; pregnancy; women of childbearing potential who are not using reliable contraception; baseline values of hepatic aminotransferases (aspartate aminotransferases (AST) and/or alanine aminotransferases (ALT) >3× ULN. **AE:** Very frequent: nasopharyngitis, bronchitis, anaemia, headache. Frequent: pharyngitis, influenza, urinary tract infections, gastroenteritis, leukopenia, thrombocytopenia, elevated aminotransferase (ALT/AST >3× ULN), hypotension, menstrual disorders (primarily bleeding), ovarial cysts. Further information see product information. **IA:** Caution should be exercised when macitentan is administered concomitantly with strong CYP3A4 inhibitors (e. g. itraconazole, ketoconazole, voriconazole, clarithromycin, telithromycin, nefazodone, ritonavir and saquinavir); it is recommended to avoid concomitant use with moderate dual inhibitors of CYP3A4 and CYP2C9 (e. g. fluconazole and amiodarone), and concomitant use with a moderate CYP3A4 inhibitor (e. g. ciprofloxacin, cyclosporine, diltiazem, erythromycin, verapamil) and a moderate CYP2C9 inhibitor (e. g. miconazole, piperine); the efficacy of macitentan may be reduced when administered concomitantly with rifampicin; Medicinal products which are substrates of the Breast Cancer Resistance Protein (BCRP): Macitentan 10 mg once daily had no effect on the pharmacokinetics of orally administered rociguat or rosuvastatin (rociguat 1 mg; rosuvastatin 10 mg). **Package:** 10 mg: 30 film-coated tablets. **Reimbursement:** with limitation. **Dispensing category:** B. **Complete information:** www.swissmedicinfo.ch. **Marketing authorization holder:** Actelion Pharmaceuticals Ltd., Gewerbestrasse 16, 4123 Allschwil. (CH_ CP-268258)

Kardiales MRT für hämodynamische und vaskuläre Untersuchungen

PA-Hämodynamik zur PH-Bewertung

Zweidimensionale Flussmessungen sind Standardbestandteile von PH-Untersuchungen mittels kardialer MRT. Dreidimensionale Flussmessungen (auch 4D-Flusserfassungen genannt, da sie 3D-Volumina über die Zeit erfassen) eröffnen jedoch das Potenzial für detailliertere Analysen der Flussmuster. So können beispielsweise abnormale Flussmuster in der Hauptpulmonalarterie, nämlich Wirbelbildungen, mit PH in Verbindung gebracht werden. Diese 2D- und 3D-Flussdaten ordnen jedem Pixel (oder Voxel) Geschwindigkeiten zu und ermöglichen so die genaue Messung des Volumenflusses in inhomogenen Flussfeldern, z. B. in Gefässen mit verzerrten Flussprofilen (Abbildung 3). Die Wirbelströme in der Hauptpulmonalarterie standen in linearem Zusammenhang mit dem mittleren Pulmonalarteriendruck (mPAP: mean pulmonary artery pressure). Reiter et al. verglichen kürzlich die 4D-Flussbildgebung mit der Rechtsherzkatheteruntersuchung bei 44 PH-Patientinnen und -Patienten. In ihrer Arbeit konnten sie PA-Flussmuster in mPAP-Schätzungen umwandeln [25]. Bei Patientinnen und Patienten mit mPAP >16 mmHg sagte die 4D-Flussbildgebung mPAP-Veränderungen genau voraus [25]. In einer anderen interessanten Studie von Ikoma et al. hatte die 4D-Flussanalyse das Potenzial, frühe hämodynamische Veränderungen bei systemischer Sklerose zu erkennen, da Wandschubspannung und Schubspannungsindex bei systemischer Sklerose im Vergleich zu Kontrollen mit PAH korreliert waren [26]. Grössere Studien sind derzeit erforderlich, um diese Ergebnisse zu bestätigen.

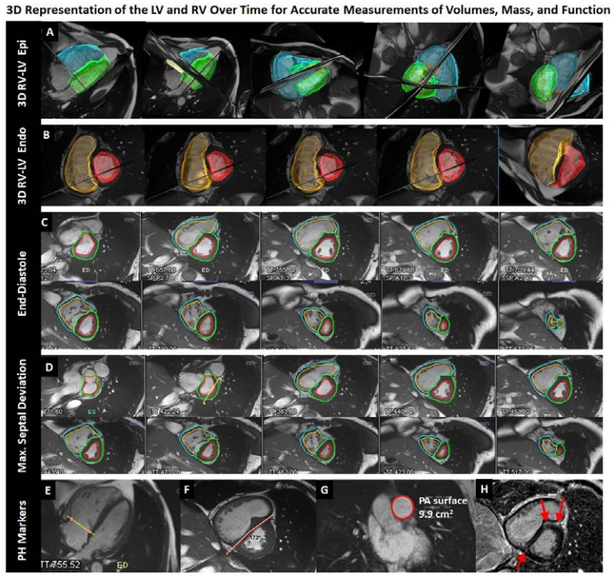

Abbildung 2. Beispiel eines 45-jährigen Mannes mit idiopathischer PAH, der unter Belastungsdyspnoe leidet.

A: blaue und grüne 3D-Netze stellen RV- bzw. LV-Oberflächen bei Enddiastole dar, B: orange und rote 3D-Netze stellen RV- bzw. LV-Endokardoberflächen bei maximaler Septumdeviation dar. Entsprechende Konturen auf Kurzachsen-Cine-Bildern sind in C und D dargestellt. F: Kurzachsen-Cine-Aufnahme bei maximaler Septumdeviation, G: Diastolischer Bereich der Pulmonalarterie, H: Kurzachsen-Late-Gadolinium-Enhancement-Aufnahme (LGE), die intramyokardiale Fibrose (helle Bereiche) im vorderen und hinteren Eintrittspunkt des RV am Septum zeigt.

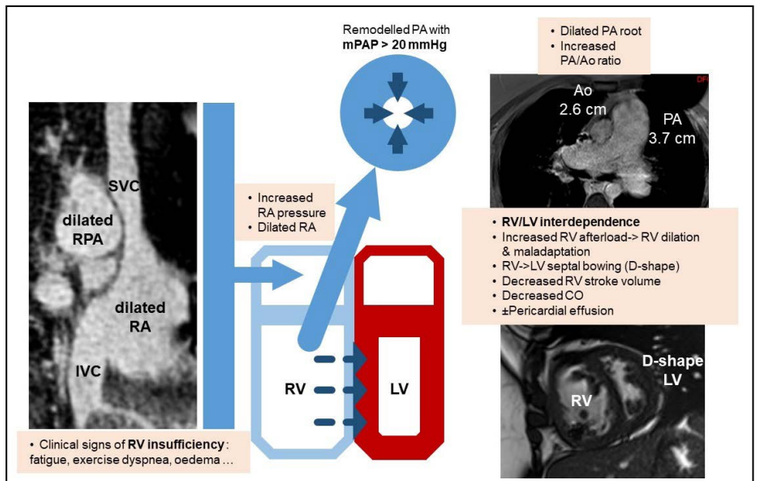

Abbildung 1. Schematische pathophysiologische Interaktionen bei präkapillärer PH und anschliessende klinische und MRT-Manifestationen. RV: rechter Ventrikel; LV: linker Ventrikel; RA: rechter Vorhof; SVC: obere Hohlvene; IVC: untere Hohlvene; PA: pulmonale Arterie; RPA: rechte pulmonale Arterie; mPAP: mittlerer PA-Druck; Ao: Aorta; CO: Herzzeitvolumen.

Vielversprechende Wege am Beispiel der chronischen thromboembolischen pulmonalen Hypertonie

Derzeit werden mehrere innovative MRT-Techniken entwickelt, die Pulssequenzen zur Beurteilung der Lungendurchblutung enthalten. Da bisher nur wenige multizentrische Validierungsstudien vorliegen, sind diese Techniken noch nicht in der Lage, die Ventilations-/Perfusionsszintigraphie oder CTPA zur Bestätigung oder zum Ausschluss einer chronischen thromboembolischen pulmonalen Hypertonie (CTEPH) zu ersetzen [16,27]. Die dynamische kontrastverstärkte 3D-Lungenperfusionsbildgebung ermöglichte eine dynamische Analyse der regionalen Lungendurchblu-

tung durch Verfolgung der Passage eines Kontrastbolus in die Lungenarterien. Sie kann die parenchymale Hypoperfusion, wie sie bei CTEPH auftritt, zusammen mit einer Quantifizierung der regionalen parenchymalen Hypoperfusion vor und nach einer pulmonalen Endarteriektomie (PEA), der kurativen Behandlungsoption bei operierbarer CTEPH, beurteilen [28]. Inzwischen haben mehrere Arbeiten den Nutzen der 4D-MRT bei CTEPH auf elegante Weise nachgewiesen. Ota et al. berichteten 2015 über den ersten Nachweis einer Normalisierung der Flussmuster (Wirbelfluss) in der Hauptpulmonalarterie nach einer pulmonalen Angioplastie [29]. Dieselben Autoren konnten eine Verbesserung der Durchblutung nach einer pulmonalen Ballonangioplastie nachweisen, was eine longitudinale nicht-invasive bildgebende Verlaufskontrolle bei distalen Formen der CTEPH ermöglichen könnte [30]. Eine neuere Nachbearbeitungstechnik, die sogenannte PREFUL-MRT (perfusion-weighted phase resolved functional lung MRI), umfasst die Rekonstruktion der pulmonalarteriellen Pulswelle während des Herzzyklus, wodurch dynamische Informationen über Ventilation und Perfusion mit erhöhter zeitlicher Auflösung abgeleitet werden können [31]. Diese Technik erweist sich als innovatives nicht-invasives Instrument zur Quantifizierung der regionalen Durchblutung nicht nur bei CTEPH, sondern auch bei Patientinnen und Patienten mit chronischen Lungenerkrankungen [31]. Kürzlich wurde nachgewiesen, dass dasselbe Verfahren mit dem Ergebnis nach der PEA sowie mit der mPAP-Bewertung korreliert [32].

Schlussfolgerung

Die MRT ermöglicht eine umfassende Beurteilung beider Herzhälften sowie die Bewertung der PA-Dynamik, was für die PH-Diagnostik und die Krankheitsüberwachung von entscheidender Bedeutung ist. Innovative MRT-Techniken ermöglichen eine immer präzisere Beurteilung der Lungengefässe; daher dürften sie in den kommenden Jahren eine immer grössere Bedeutung für die Beurteilung von Lungengefässerkrankungen haben. Während die Rechtsherzkatheteruntersuchung für die PH-Diagnose nach wie vor obligatorisch ist, ebnet die indirekte PAP-Bewertung und -Überwachung mittels kardialer MRT den Weg für eine nicht-invasive, strahlenfreie Überwachung der Patientinnen und Patienten.

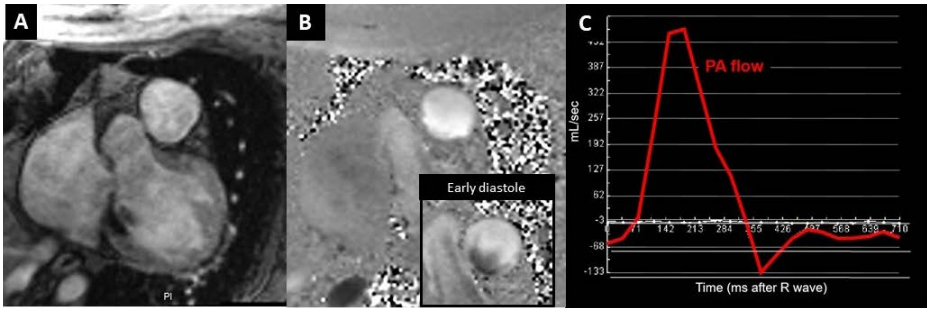

Abbildung 3. Flussmessung in der Pulmonalarterie (PA)
A: Magnitudenbild, B: Phasenkontrastbild bei maximaler Systole. Jedes Voxel ist geschwindigkeitskodiert (wobei die Graustufen die Geschwindigkeiten darstellen). Das Inlet in B zeigt eine Flussmappe in der frühen Diastole mit Vorwärtsfluss entlang der äusseren Krümmung der PA (weisse Pixel), während der Fluss an der inneren Krümmung rückwärts gerichtet ist (dunkle Pixel), was mit dem Wirbelfluss in der PA in dieser Herzphase vereinbar ist. C: Die Multiplikation der Geschwindigkeiten aller entsprechenden Voxel innerhalb der Gefässoberfläche mit zeitlicher Auflösung (40 ms) ergibt den Volumenfluss.

Referenzen verfügbar unter www.sgph.ch/newsletter.html

Dieser Artikel ist eine überarbeitete und gekürzte Übersetzung der englischsprachigen Publikation Swiss Med Wkly. 2022;152:w30055

Adempas®
riociguat

Want more for your PAH patients?

Take a different path

… mehr als doppelt so viele PAH Patienten mit klinischer Besserung ohne Auftreten einer klinischen Verschlechterung* …

… nach Umstellung von PDE-5-i auf Riociguat (41 %) als unter fortgeführter PDE-5-i Therapie (20 %)[1]

* Zusammengesetzter primärer Endpunkt: Wirksamkeit. Mindestens 2 der folgenden 3 Kriterien erreicht und ohne klinische Verschlechterung: Anstieg des 6-MWD ≥ 10 % oder ≥ 30 m oder WHO-Funktionsklasse I/II oder Reduktion des NT-proBNP ≥ 30 % in Woche 24 gegenüber dem Ausgangswert.

Referenz: 1. Hoeper MM, et al. *Switching to riociguat versus maintenance therapy with phosphodiesterase-5 inhibitors in patients with pulmonary arterial hypertension (REPLACE): a multicentre, open-label, randomised controlled trial.* Lancet Respir Med 2021 Jun;9(6):573-584.

Kopien der Studienpublikationen können bei Bedarf unter der unten angegebenen Adresse angefordert werden.

MSD

Kurzfachinformation ADEMPAS® (Riociguat): W: Riociguat; **I:** *Erwachsene:* Verbesserung der körperlichen Leistungsfähigkeit bei inoperabler chronisch-thromboembolischer pulmonaler Hypertonie (CTEPH), persistierender/rezidivierender CTEPH nach operativer Behandlung oder bei pulmonaler arterieller Hypertonie (PAH) der WHO Funktionsklasse II und III; **D:** Orale Einnahme; Anfangsdosis: 0,5 mg oder 1,0 mg 3x tägl., schrittweise Dosiserhöhung um 0,5 mg bis zu max. 2,5 mg 3x tägl.; *Spezielle Dosierungsanweisungen:* Vorsicht bei älteren Patienten (≥ 65 J), bei Patienten mit mässig schwerer Einschränkung der Leberfunktion (Child Pugh B), bei leichter, mässig starker und starker Einschränkung der Nierenfunktion (Kreatinin-Clearance 80–15 ml/min); bei Patienten unter stabilen Dosen starker Multi-Pathway-Inhibitoren für CYP/P-Glykoprotein (P-gp) und Brustkrebs-Resistenz-Protein (BCRP); bei Rauchern; **KI:** Nitrate, Stickstoffmonoxid-Donatoren, spezifische Phosphodiesterase-5-Inhibitoren und nicht-spezifische Phosphodiesterase-Inhibitoren. Pulmonale Hypertonie mit idiopathischen interstitiellen Pneumonien (PH-IIP). Kombination mit Stimulatoren der löslichen Guanylatcyclase; **WH:** Pulmonale Venenokklusion (PVOD). Erhöhtes Risiko für Blutungen allgemein und aus dem Respirationstrakt. Gefässerweiternde Wirkung, Blutdrucksenkung möglich. Erhöhtes Osteoporoserisiko. Nicht untersucht: Kombination mit Endothelin-Rezeptor Antagonisten oder Prostanoiden in CTEPH, bei systolischem Blutdruck < 95 mmHg bei Behandlungsbeginn, stark eingeschränkter Leberfunktion, Kreatinin-Clearance < 15ml/min und Dialyse-Patienten. Enthält Laktose; **DDI:** CYP3A4-Induktoren, starke Multi-Pathway-Inhibitoren für CYP und P-gp/BCRP und andere starke Inhibitoren für CYP und P-gp/BCRP, Protonenpumpeninhibitoren, Antazida. Erhöhtes Blutungsrisiko bei Anwendung mit Antikoagulanzien, Thrombozytenaggregationshemmern. Reduzierte Exposition bei Rauchern; **S/S:** Kontraindiziert; **UAW:** *Sehr häufig:* Kopfschmerzen, Schwindel, Dyspepsie, Nausea, Diarrhoe, Erbrechen, periphere Ödeme; **P:** 42 und 84 Filmtabletten à 0,5 mg/1,0 mg/1,5 mg/2,0 mg/2,5 mg; **AK:** B; **Z:** Bayer (Schweiz) AG, Uetlibergstrasse 132, 8045 CH-Zürich; (V3.0); CH-ADE-00030.

Konsultieren Sie bitte vor einer Verschreibung die vollständige Fachinformation, publiziert auf der Homepage von Swissmedic (www.swissmedicinfo.ch). Kopien der Studienpublikationen können bei Bedarf unter der unten angegebenen Adresse angefordert werden.

© MSD Merck Sharp & Dohme AG, Werftestrasse 4, 6005 Luzern, Schweiz. Alle Rechte vorbehalten. CH-ADE-00146, 11/2021.

MSD

Redaktion: Prof. Dr. M. Schwerzmann, Prof. Dr. L. Nicod, Dr. S. Pohle **verantwortliche Redaktorin:** A. Locher
Verlag: ***IMK*** Institut für Medizin und Kommunikation AG • Münsterberg 1, 4001 Basel • Tel. +41 61 561 53 53 • sgph@imk.ch
Markennamen können warenzeichenrechtlich geschützt sein, auch wenn ein entsprechender Hinweis fehlen sollte.
Für die Angaben zu Dosierung und Verabreichung von Medikamenten wird keine Gewähr übernommen.

Mit freundlicher Unterstützung durch die Janssen-Cilag AG und die MSD Merck Sharp & Dohme AG.
Die Sponsoren haben keinen Einfluss auf den Inhalt der Publikation.

janssen | PHARMACEUTICAL COMPANIES OF Johnson & Johnson

MSD

ISSN 1661-9226